東広島医療センター　呼吸器グループ

Updated Topics and Report (16th issue)

平素は格別のご高配を賜り、厚く御礼申し上げます。
東広島医療センターの呼吸器グループは、広島中央医療圏において日常診療に携わっておられる先生方へ定期的に“*Updated Topics and Report*”をお届けしております。

当グループは地域医療機関の先生方から多くの患者さんをご紹介頂き診療実績を積み上げてまいりました。新型コロナ患者の診療に呼吸器内科は大きな労力を注ぐ日々がまだ続いている状況ですが、グループ全体として今後も地域医療機関の先生方や地域住民に信頼していただける医療を提供できるよう診療レベルの向上に努めていくとともに、情報発信も行っていきたいと考えております。ご多忙中のところと存じますが、本誌を診療の合間にお読みいただければ幸いです。

本号は 2019 年に開設した『**気胸センターの現況**』についてと、『**関西胸部外科学会において Case Presentation Award の受賞**』報告、および『**若年男性に発生した 3 年前の胸部単純 X-p では指摘困難な大きな前縦隔腫瘍の 1 例**』の症例提示です。

2022 年 7 月

➢ 気胸センターの現況について

広島中央医療圏は気胸の患者さんが大変多い地区のため、地域医療機関からの患者さん受け入れと治療を早急に行なえる体制の確立を目的に、気胸センターを 2019 年に開設しております。

当センター開設後、広島中央医療圏のみならず、呉市、府中町、広島市、三原市、世羅町、庄原市、大竹市などに加え、山口県や愛媛県、福岡県からも治療に難渋している患者さんの紹介があり、さまざまな治療を行いました。本センターでの治療経験などについては、国内外の学会等で報告し高い評価を得ています。

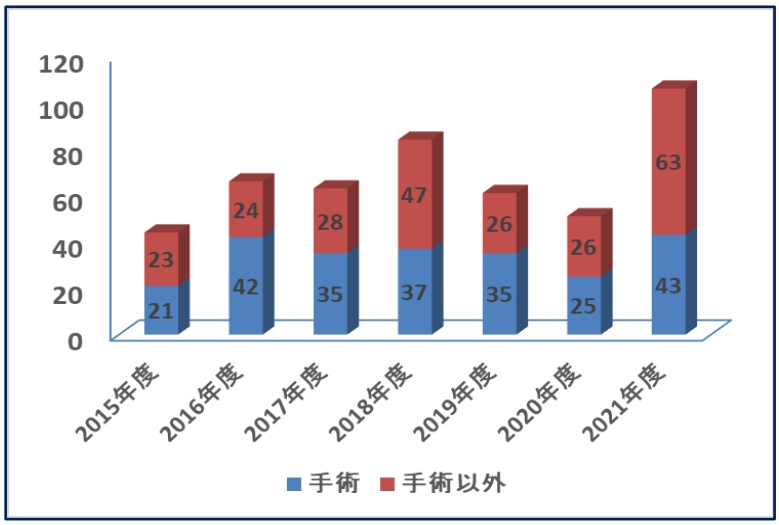

お問い合わせには担当スタッフが早急に対応いたしますので、お気軽に（**地域連携室、病院代表、時間外は救急外来まで**）ご連絡下さい。

➢ 第 65 回関西胸部外科学会において Case Presentation Award を受賞

昨年度の呼吸器外科専攻医だった平野医師が上記学会で発表した『**全身麻酔が困難と判断された慢性有瘻性膿胸患者に対して開窓術と単純創閉鎖術を施行した 1 例**』が、Case Presentation Award を受賞しました。全身状態が不良な患者に発生した難治疾患に対してさまざまな治療を行い治癒に至った症例の報告でしたが、学会場において数名の大学教授などから“驚きと賞賛”のコメントも頂きました。

➢ 若年男性に発生した 3 年前の胸部単純 X-p では指摘困難な大きな前縦隔腫瘍の 1 例

（症例） 男性。大学 4 年時の健診で撮影された胸部単純 X-p で肺門部に異常陰影（左上図）を指摘され、精査目的に当院に紹介となった.

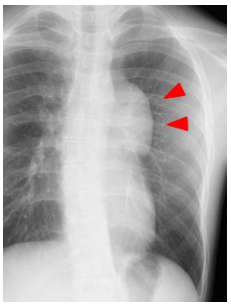

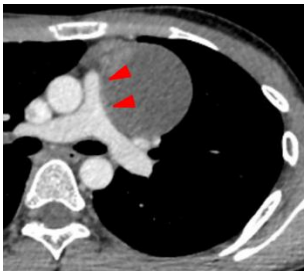

（画像所見） 3 年前の胸部単純 X-p で異常は見られないものの（左下図）、胸部 CT 検査にて前縦隔左側に境界明瞭で辺縁平滑、内部は嚢胞成分を主体とし、壁の一部に造影効果を有する径 60mm 超の腫瘤を認め、肺動脈主幹は圧排により狭小化していた（右上図）。MRI 検査では T1･T2 強調像とも高信号を呈しており粘液成分の貯留が示唆され、拡散強調像では高信号を呈した。PET 検査では腫瘍壁在の充実部にのみ SUVmax:2.3 と軽度の FDG 集積を認めた（右中図）。

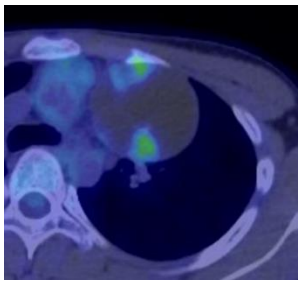

（呼吸器グループカンファレンス） 3 年間で急速に増大した縦隔腫瘍。若年発生であり胚細胞性腫瘍に加え悪性リンパ腫、粘液線維肉腫などの悪性腫瘍も考慮すべきと判断されたが、極めて予後不良である非セミノーマ腫瘍（悪性胚細胞性腫瘍）は血液検査（腫瘍マーカーの測定結果）から否定的と考えられた。腫瘍の周囲臓器への浸潤は明らかとは言えず、診断と治療目的に切除を行う方針となった。

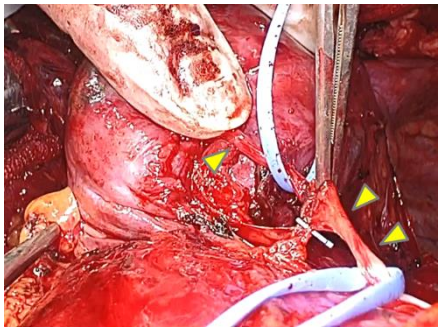

（手術所見） 胸骨正中切開にて手術を施行。縦隔胸膜は合併切除しつつ腫瘍の心膜から剥離を進めていったが、腫瘍は被膜を有しており術前に危惧していた周囲臓器への浸潤は認められなかった。左横隔神経は腫瘍と広く接しており強く癒着していたがなんとか温存可能であった（右下図）。迅速病理診断では胚細胞腫瘍の可能性が高いと判定された。

（病理組織学的所見） 最大径 94mm の大部分が嚢胞性病変で壁在結節を認めた。免疫組織染色検査も行い、成熟リンパ球を伴う上皮性腫瘍で胸腺腫 Type A（正岡 I 期、pT1aN0M0 pStageI）と診断された。腫瘍全体が嚢胞性病変を呈する cystic thymoma と呼ばれるまれな型であった。

（考察） 前縦隔腫瘍は年齢・性別により疾患の発生頻度が異なる。胸腺腫が 40 歳以上において 50%以上を占めるが 30 歳未満ではまれである。本例は年齢に加えその増大速度や画像所見いずれも胸腺腫として非典型的であること、そもそも若年者の前縦隔腫瘍はまれであるが極めて予後不良な悪性胚細胞腫瘍はその発生が 20 歳前後の男性にほぼ限られることなどから大至急に検査と治療を進めた。CT 検査が普及した昨今、縦隔腫瘍は決して珍しい疾患ではなくなっており、診断や治療方針の決定に難渋する症例も少なからず存在する。本例は縦隔腫瘍の診療について、改めてその重要性を強く認識させられた貴重な症例であった。

東広島医療センター呼吸器グループは、**最高レベルの医療を提供できるよう、充実したスタッフによる最良の診療**を心掛けてまいります。また**原則としてご紹介いただいた患者さんは、ご紹介元の先生に逆紹介するように心がけております。**東広島医療センター呼吸器グループに対するご意見・ご不満・ご質問・ご感想、またお知りになりたい情報等ございましたら担当医もしくは地域連携室までご連絡ください（地域連携室 FAX：082-493-6488）。